



FICHE D'INFORMATION PATIENT **N°25** :

HALLUX VARUS

Madame, monsieur, votre chirurgien vient de vous proposer une prise en charge chirurgicale pour votre pathologie du pied (Hallux varus).

Il vous a expliqué les modalités de cette prise en charge (alternatives thérapeutiques, déroulement de l'opération, suites opératoires, résultats prévisibles, mais aussi les principales complications possibles...).

Ce formulaire est un outil supplémentaire que votre chirurgien met à votre disposition pour vous rappeler les points clés de cette pathologie et vous permettre de revenir sur les points importants de l'opération à venir.

Celui-ci se tient également à votre disposition avant l'intervention pour répondre à nouveau à vos questions.

Fiche réalisée par la commission médico-juridique de l'Association Française de Chirurgie du Pied et de la Cheville (AFCP)

Fiche consultable en ligne sur les sites

AFCP (<https://www.afcp.com.fr/infos-publics/infos-patients/>)

SOFCOT (<http://www.sofcot.fr/Infos-public-Patients>)

ORTHORISQ (<http://www.orthorisq.fr>)





L'hallux varus est une déformation du premier orteil (« gros orteil » ou « hallux ») qui s'écarte des orteils latéraux en se déplaçant vers l'intérieur du pied (en « varus »).

Cette déformation génère un écartement entre l'hallux et le deuxième orteil à l'origine de phénomènes douloureux et d'une gêne au chaussage. Il s'agit d'une déformation rare de l'avant pied, pouvant être d'origine congénitale (qui est présente à la naissance), ou acquise après un traumatisme, au cours d'une maladie inflammatoire, neurologique ou parfois après une chirurgie du pied.

L'ANATOMIE

Le squelette osseux du gros orteil (« hallux ») est constitué du premier métatarsien (M1) se prolongeant par deux phalanges (P1 et P2). L'articulation entre la tête du premier métatarsien et la base de la première phalange (articulation « métatarso-phalangienne ») est normalement rectiligne ou peu inclinée vers l'extérieur (10° de valgus en moyenne). Lors de la marche, le gros orteil peut ainsi bouger facilement et sans douleur pour s'adapter au terrain et à la chaussure.

Cette articulation « métatarso-phalangienne » est donc essentielle pour la marche :

Le glissement est facile et indolore grâce au cartilage qui recouvre les extrémités osseuses.

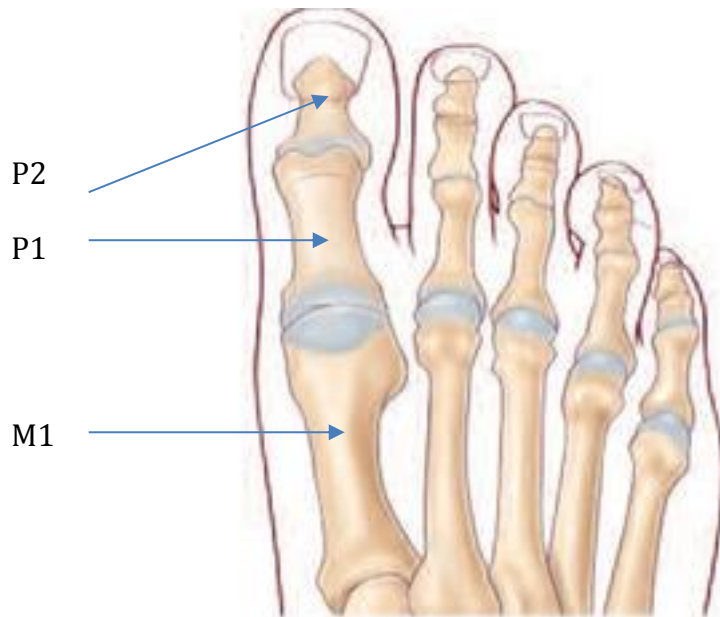
La stabilité est assurée par un manchon fibreux, « la capsule », renforcé par des « ligaments ».

La mobilité est commandée par des tendons, prolongement des muscles de la jambe s'attachant sur les différents segments osseux.

La sensibilité est sous la dépendance des nerfs sensitifs, terminaison des gros troncs nerveux de la jambe.

En fonction de la longueur du gros orteil votre pied est classé en différents types :

- « Pied grec » avec un second orteil plus long que le premier rayon;
- « Pied égyptien » où le gros orteil est le plus long,
- Enfin, « pied carré » où les deux premiers orteils ont la même longueur.



LA PATHOLOGIE (LE PROBLEME)

L'hallux varus est une déformation du gros orteil, qui se traduit par un écartement progressif de l'hallux du 2ème orteil. Il existe fréquemment des phénomènes douloureux articulaires associés car l'articulation ne travaille plus « dans l'axe ». Cette déformation est extrêmement gênante pour le chaussage car elle provoque un élargissement important de l'avant pied.

Cette déformation peut être congénitale (présente depuis la naissance), notamment dans les pathologies ligamentaires (hyperlaxité, collagénoses...).

L'hallux varus peut également être acquis :

- Dans les suites d'un traumatisme, lors d'une fracture articulaire par exemple ;
- Lors d'une pathologie articulaire détruisant l'articulation métatarso-phalangienne (rhumatismes inflammatoires, ostéochondrite de la tête du premier métatarsien) ;
- Lors de certaines atteintes neurologiques ;
- Après une chirurgie de l'hallux valgus, par déséquilibre articulaire dans les suites immédiates ou tardives de l'opération initiale.

LE DIAGNOSTIC

La déformation clinique est caractéristique avec un gros orteil s'écartant progressivement du 2ème, puis franchissant l'axe du bord médial du pied. Il se crée ainsi un écart important entre le 1^{er} et le 2^{ème} orteil aboutissant à un élargissement de l'avant pied.

Une déformation minimale et souple est souvent tolérable dans un chaussage large; tandis qu'une déformation importante ou enraidie rend le chaussage impossible. Le conflit avec le chaussage peut être responsable d'une ulcération sur le bord médial (interne) de l'hallux, au niveau du bord de l'ongle ou bien de la phalange.



Le diagnostic clinique est évident devant une déviation en varus du 1^{er} orteil, s'écartant du 2^{ème} orteil et franchissant l'axe du bord médial du pied. (Cf schéma ci-dessous).

Le bilan radiographique permet de confirmer le diagnostic, de mesurer son importance et de rechercher les causes de cette déformation. D'autres examens complémentaires (échographie, IRM, scanner... et parfois biologiques : prise de sang) permettent de préciser les lésions articulaires (état de l'articulation) ou les causes biologiques (maladie rhumatismale...).

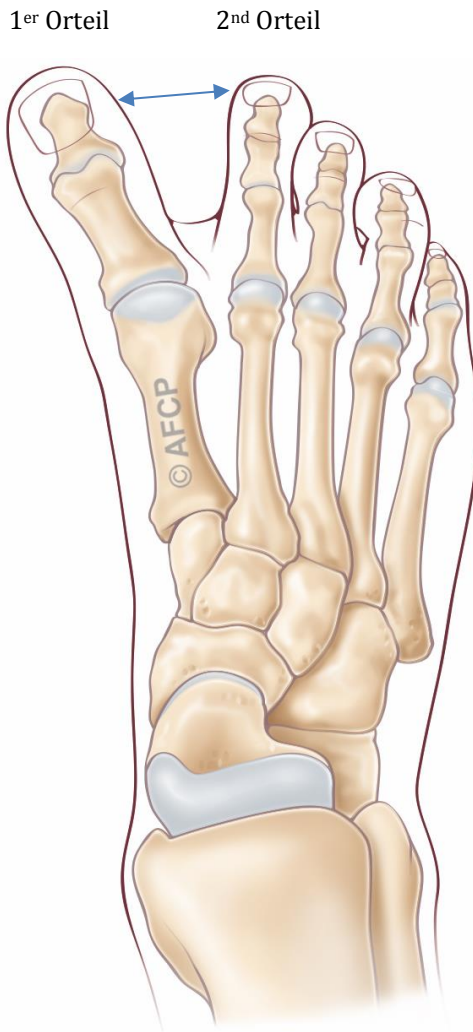


Schéma Hallux Varus

LES TRAITEMENTS MEDICAUX (NON CHIRURGICAUX)

L'adaptation du chaussage, large et souple, reste longtemps efficace pour les formes d'hallux varus débutantes ou restants souples. Cette adaptation du chaussage peut être complétée par des orthèses plantaires réalisées par un(e) pédicure podologue (semelles orthopédiques) ou des « orthoplasties » (cales en silicone inter-orteils, un strapping...) permettant de réduire le varus phalangien.



Un traitement médical antalgique est utile pour diminuer les phénomènes douloureux, mais il ne pourra pas stabiliser ou corriger la déformation.

Le traitement chirurgical (consistant à ré-axer votre premier orteil) est proposé quand les douleurs limitent vos activités, que le chaussage devient difficile et/ou que les orthèses deviennent inefficaces.

QUE SE PASSE-T-IL SI ON NE FAIT RIEN ?

Au fur et à mesure du temps (avec une vitesse d'évolution différente selon les causes), la déformation s'accroît, élargissant de manière très importante l'avant pied. Les déformations souples sont souvent longtemps bien tolérées alors que les déformations raides deviennent rapidement gênantes pour porter un chaussage fermé.

Il se produit fréquemment des ulcérations sur le bord médial de la phalange ou de l'ongle. On peut ainsi voir apparaître des ongles incarnés du sillon médial, des bursites, des hyperkératoses...

LE TRAITEMENT CHIRURGICAL

En l'absence d'amélioration avec le traitement médical et podologique, ou d'apparition de complications, il est possible d'envisager une prise en charge chirurgicale.

➤ L'HOSPITALISATION

Votre hospitalisation peut être ambulatoire (une journée d'hospitalisation) ou de quelques jours suivant vos pathologies associées.

➤ L'ANESTHÉSIE

Une consultation préopératoire avec un médecin anesthésiste-réanimateur est obligatoire. Ce médecin vous expliquera, lors de cette consultation, les modalités et les choix possibles d'anesthésie adaptée à la chirurgie et à vos problèmes de santé.

Lors de cette consultation, il sera également fait le point sur vos traitements médicamenteux. De nouveaux traitements pourront également être mis en place, que cela soit avant ou après l'intervention. Les plus fréquemment utilisés sont des anticoagulants, des antibiotiques, des antalgiques, des anti-inflammatoires... Ils comportent bien sûr des risques spécifiques.

L'anesthésie pourra être locorégionale (anesthésie d'un segment de membre, de la jambe aux orteils), rachidienne (anesthésie du bassin et des membres en piquant entre deux vertèbres) ou générale.

Une transfusion sanguine est rare dans ce type de chirurgie où le saignement est très limité.



➤ L'INSTALLATION AU BLOC

Au bloc opératoire, vous serez généralement installé à plat dos, parfois légèrement incliné vers le côté à opérer.

Lors de votre passage au bloc opératoire, ne vous étonnez pas si l'on vous demande plusieurs fois votre identité, le côté à opérer (à votre arrivée, lors de votre installation, ...) : c'est une procédure obligatoire pour tous les patients, appelée « check-list de sécurité » et demandée par la Haute Autorité de Santé.

➤ LE DEROULEMENT DE L'INTERVENTION

La durée de l'intervention varie de 45 minutes à 1h30. Le temps dépend de la technique choisie, des difficultés rencontrées et des éventuels gestes réalisés pendant l'intervention.

Un garrot peut être utilisé, pour interrompre temporairement l'arrivée de sang au niveau de la zone opératoire. Celui-ci peut être mis en place au niveau de la cuisse, de la jambe ou même de la cheville.

L'incision

Les incisions peuvent se situer sur le dessus du pied, ou sur la face interne du premier métatarsien et de la première phalange. Leur taille dépend de la technique chirurgicale utilisées, mais font généralement moins de 10 cm

Le geste chirurgical principal

L'acte opératoire a pour but de corriger la déformation de votre orteil : l'intervention permet de ré-axer votre premier orteil en intervenant sur les os et/ou les tendons et les ligaments. Le choix de la technique employée dépend de l'importance de votre déformation, de l'existence d'une arthrose articulaire, de votre âge et des habitudes de votre chirurgien.

➤ LES TECHNIQUES CHIRURGICALES

Plusieurs techniques chirurgicales peuvent être utilisées, bloquant l'articulation ou conservant une mobilité articulaire :

- **L'arthrodèse :**

Lorsque la déformation est importante, récidivante et/ou associée à de l'arthrose, Il peut être nécessaire de bloquer l'articulation entre le métatarsien et la phalange (« arthrodèse métatarso-phalangienne ») pour corriger de manière efficace et durable la déformation. Ce blocage articulaire entraîne nécessairement une diminution des mobilités de la colonne du premier orteil. Ce blocage s'effectue dans une position qui vous est propre, en fonction de la morphologie de votre pied ou de votre mode de chaussage notamment.



- **Les ligamentoplasties :**

Dans le cadre d'un traitement conservant des mobilités articulaires, la réaxation de l'hallux sera assurée par une libération des adhérences et des rétractions produisant la déformation. Le maintien de la position est assuré par le transfert de certains tendons (déviation de tendon), luttant contre la déformation initiale.

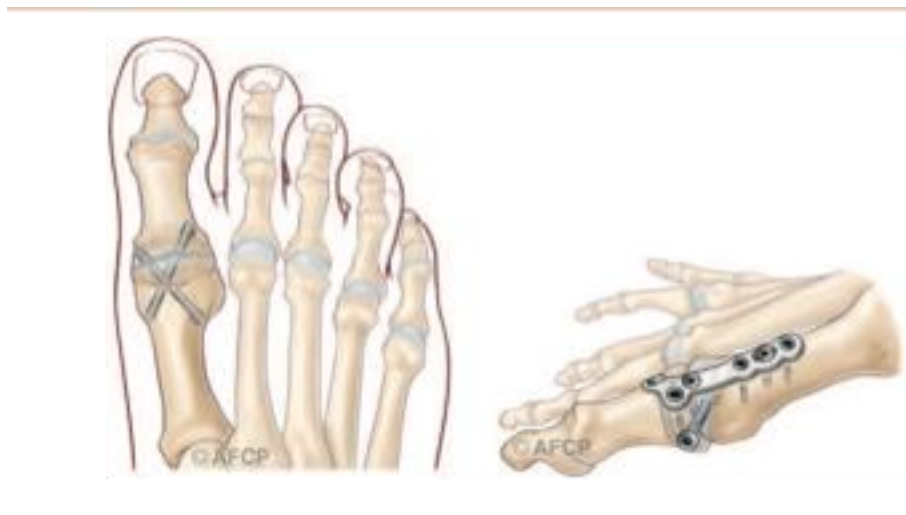- **Les ostéotomies de réaxation :**

Ces interventions portent sur les os : soit le métatarsien, soit la première phalange. On découpe l'os afin de modifier son orientation. Les ostéotomies et les ligamentoplasties sont parfois associées.

➤ **LA FIXATION :**

Que l'intervention maintienne ou non les mobilités articulaires métatarso-phalangiennes, la correction de la déformation nécessite souvent le recours à un moyen de fixation (vis, plaques, broches, agrafes, fils...).

Au cours de l'intervention, votre chirurgien peut se trouver face à une situation ou un événement imprévu ou inhabituel imposant des actes complémentaires ou différents de ceux qui étaient prévus initialement. Une fois réveillé et l'intervention terminée, la démarche de votre chirurgien et les actes réalisés vous seront expliqués.



Exemples de fixation d'arthrodèse

LE POST OPERATOIRE

- **LA DOULEUR** est liée à l'hématome, le gonflement du pied, une irritation d'un nerf sous cutané, une souffrance cicatricielle et d'autres causes moins fréquentes. La prise en charge de cette douleur débute souvent par le bloc



anesthésiant réalisé en salle de pré-anesthésie. La levée de l'anesthésie peut être à l'origine d'une recrudescence de la douleur qu'il faudra prévenir. Certains traitements médicaux, avant ou après l'intervention, peuvent vous être prescrits comme les antibiotiques, les antalgiques, les anti inflammatoires ou d'autres traitements. Ils comportent des risques propres et il ne faut pas hésiter à consulter votre médecin en cas d'inefficacité ou d'intolérance. Il est également parfois utilisé une anesthésie plus ou moins prolongée et complète du membre opéré (bloc anesthésique ou anesthésie locorégionale) pour diminuer ou supprimer les douleurs les plus importantes des premiers jours.

➤ L'APPUI :

L'appui est généralement permis dans les suites immédiates de l'intervention, souvent sans déroulé du pas. Celui-ci pourra se faire par l'intermédiaire d'une chaussure médicale post-opératoire. Des cannes peuvent être utiles dans les premiers jours. Dans les cas de déformation les plus importantes, ou de fragilité osseuse, une période sans appui de quelques semaines peut vous être demandée. La reprise de la marche sera progressive, avec sevrage du chaussage médical puis reprise d'une chaussure large avant de reprendre votre chaussage habituel. Les délais sont fonction de la déformation initiale, de l'intervention réalisée, des habitudes de votre chirurgien et de facteurs qui vous sont propres (poids, solidité osseuse, importance de la déformation initiale, antécédents médicaux...)

➤ L'ŒDEME POST- OPERATOIRE

L'œdème postopératoire est habituel en chirurgie du pied, et n'est pas une complication. La prise en charge de l'œdème est essentielle non seulement pour atténuer la douleur mais aussi pour améliorer la qualité de la cicatrisation : ainsi, une certaine période de repos, de surélévation du pied et la mise en place d'une contention veineuse peuvent être utiles.

➤ LA PREVENTION DES PHLEBITES :

Compte tenu de l'immobilisation souvent longue après ce type de chirurgie, il est nécessaire de mettre en place un traitement anticoagulant pour éviter la formation de caillots sanguins, pouvant boucher une ou plusieurs veines. En fonction de vos antécédents et de votre état de santé, ce traitement pourra être adapté (doses différentes, produit par injection réalisée par une infirmière ou par voie orale...)

➤ LE PANSEMENT

est réalisé avec soins lors de l'intervention selon les habitudes de votre chirurgien et le plus souvent, il ne doit pas être modifié. Cependant, si des soins sont réalisés à votre domicile, il est important de veiller à l'hygiène de votre cicatrice tant que les fils sont présents et qu'elle n'est pas totalement étanche. L'hygiène des mains est capitale et il ne faut jamais toucher sa cicatrice sans se laver les mains. Veillez toujours à disposer chez vous d'un point de lavage ou d'un flacon de produits hydro-alcooliques pour l'infirmière qui réalisera vos soins.



➤ ARRÊT DE TRAVAIL

Un arrêt de travail est généralement nécessaire après l'intervention chirurgicale. Sa durée est en moyenne de 6 à 8 semaines mais dépend de votre activité professionnelle et des gestes chirurgicaux réalisés.

➤ LES CONSULTATIONS POST OPERATOIRES

Un suivi post opératoire vous sera proposé par votre chirurgien, son rythme dépendra de votre geste opératoire et de votre évolution. Les premières consultations portent sur la surveillance de la cicatrisation et de l'état local. Les consultations ultérieures concernent la surveillance de l'évolution des gestes effectués et de votre récupération fonctionnelle.

Tant dans le cadre d'un traitement conservateur ou même dans le cas des arthrodèses un suivi radiologique sur plusieurs mois pour surveiller la consolidation, guider l'abandon d'une immobilisation, ou parfois la reprise de l'appui.

CE QUE JE PEUX ATTENDRE DE L'INTERVENTION

L'intervention permet de corriger votre déformation et de supprimer les douleurs mécaniques au chaussage, vous permettant de reprendre vos activités professionnelles, les activités de loisir et même la pratique du sport.

4 à 6 semaines après l'opération, un chaussage normal est généralement repris. Il est confortable et large, adapté à l'évolution de votre pied. Un chaussage plus fin (escarpins...) est possible, en fonction de votre cas, mais le plus souvent après plusieurs mois.

Après l'intervention, une activité sportive légère (natation, vélo d'appartement...) est possible à partir de la 6^{ème} semaine. Des sports plus contraignants (footing, randonnée, step, tennis) redeviennent possibles au bout de trois à six mois.

La conduite automobile est généralement reprise au bout d'un mois. La reprise peut être différée du fait du maintien du chaussage médical.

> Cas de L'arthrodèse métatarso-phalangienne

L'arthrodèse métatarso-phalangienne permet une correction fiable et durable sur le long terme. Le résultat clinique des interventions conservatrices de type ligamentoplastie peut se dégrader dans le temps, par détente du transplant ligamentaire ou dégradation de l'articulation. Ces interventions conservatrices peuvent ainsi faire l'objet d'une reprise chirurgicale secondaire par arthrodèse.

L'arthrodèse métatarso-phalangienne entraîne une diminution des mobilités de la colonne du premier orteil, en partie compensée par les articulations adjacentes. La gêne liée au blocage de l'articulation métatarso-phalangienne reste ainsi limitée, l'articulation située entre les deux phalanges (inter-phalangienne) suffit généralement



pour compenser cette perte de mobilité et vous permettre de dérouler le pas presque normalement.

Par contre, les modalités de chaussage peuvent en être modifiées, avec parfois l'impossibilité du port de talon haut.

Du fait de la résection des surfaces articulaires, cette arthrodèse a également pour effet un léger raccourcissement de la longueur du 1^{er} orteil.

LES RISQUES

Un acte chirurgical n'est JAMAIS un acte anodin. Quelles que soient les précautions prises, le « risque zéro » n'existe pas. Lorsque vous décidez de vous faire opérer, vous devez en avoir conscience et mettre en balance les risques avec le bénéfice attendu d'une intervention (= balance bénéfice/risque).

Malgré les compétences de votre chirurgien et de l'équipe qui vous prend en charge, tout traitement comporte malheureusement une part d'échec. Cet échec peut aller de la réapparition des symptômes à leur aggravation ou à d'autres risques plus importants. Ces risques peuvent être le fait du hasard, de la malchance, mais peuvent aussi être favorisés par des problèmes de santé qui vous sont propres (connus ou non, locaux ou généraux). Il est impossible de vous présenter ici toutes les complications possibles, mais nous avons listé ci-dessous les complications les plus fréquentes ou les plus graves qui peuvent parfois être rencontrées dans votre pathologie.

➤ LES DOULEURS CHRONIQUES

De façon aléatoire et imprévisible, après toute prise en charge médicale et/ou chirurgicale, des phénomènes douloureux peuvent persister et/ou se renforcer. Parfois des douleurs différentes peuvent survenir.

Ces phénomènes douloureux peuvent s'installer dans le temps sous la forme d'un syndrome douloureux régional complexe (anciennement algodystrophie): ce syndrome peut évoluer sur de nombreux mois (en moyenne 18 à 24 mois selon les études), et laisser parfois persister des séquelles trophiques ou articulaires définitives.

Des séquelles douloureuses chroniques permanentes locales et/ou à distance du foyer opératoire peuvent également survenir :

* Syndrome douloureux post opératoire chronique

* Douleurs neuropathiques périphériques : ces douleurs sont d'origine nerveuse, leurs causes sont variables et le plus souvent elles ne sont pas liées au geste chirurgical lui-même.

Leur mode de survenue, leur diagnostic et leur suivi sont complexes et peuvent relever de la compétence de spécialistes de la prise en charge de la douleur pour des propositions thérapeutiques adaptées souvent longues et parfois d'efficacité partielle.

➤ L'INFECTION

Malgré toutes les précautions de désinfection et de préparation cutanée, toute incision chirurgicale expose à un risque de contamination microbienne qui peut être



responsable d'une infection. Ces infections peuvent se déclarer de manières précoces ou beaucoup plus tardives. Elles nécessitent souvent la mise en place d'antibiotique, peuvent nécessiter des ré-interventions chirurgicales et être à l'origine de séquelles douloureuses ou fonctionnelles. Certains facteurs comme le diabète, le tabagisme ou des immunodépressions (corticoïdes...), peuvent favoriser cette complication.

➤ LES TROUBLES CICATRICIELS

Malgré tout le soin porté par votre chirurgien à la plaie opératoire et les soins infirmiers, il peut exister des troubles de cicatrisation parfois favorisés par une pathologie générale ou locale tels le diabète ou les insuffisances circulatoires par exemple. On peut ainsi retrouver un retard ou un trouble de cicatrisation pouvant aller de la cicatrice disgracieuse à la désunion ou à la nécrose cutanée. Ces troubles cicatriciels peuvent également favoriser l'infection.

➤ LES COMPLICATIONS THROMBO-EMBOLIQUES

Toute prise en charge chirurgicale, surtout du membre inférieur, peut favoriser la création d'un caillot sanguin obstruant les veines et réalisant une phlébite. Ce caillot peut même gagner la circulation pulmonaire et être responsable d'une embolie aux conséquences parfois graves voire fatales. La prévention de cette complication peut se faire par la mise en place d'une anti coagulation en fonction de la chirurgie et de votre état de santé.

➤ LES COMPLICATIONS REGIONALES

Etant donnée la proximité de la zone opératoire d'éléments osseux, tendineux, vasculaires ou nerveux, il peut exister, de manière directe ou indirecte par rapport à l'intervention, des conséquences sur ces éléments de proximité : hémorragie, hématome, parésie, paralysie, insensibilité, déficit de mobilité, raideur articulaire... Compte-tenu du lieu de la cicatrice, l'atteinte d'un petit nerf peut entraîner une insensibilité voire des douleurs persistantes. Dans certains cas, il peut être nécessaire de ré-intervenir, pour drainer un hématome, décompresser un nerf, libérer des tendons...

➤ LES COMPLICATIONS MEDICAMENTEUSES

Au décours de cette intervention, il pourra vous être prescrit des médicaments particulières et spécifiques. Les plus fréquemment utilisés sont des anticoagulants, des antibiotiques, des antalgiques, des anti-inflammatoires... Ils comportent bien sûr des risques propres et parfois graves qui sont parfois imprévisibles.

➤ L'INTOXICATION TABAGIQUE

L'intoxication tabagique est un facteur de risque important pour la chirurgie du pied et de la cheville, favorisant notamment les troubles cicatriciels, les infections et les complications thrombo-emboliques, ainsi que des problèmes de consolidation osseuse.

L'arrêt complet du tabac est recommandé pendant au moins 6 semaines avant l'intervention et 6 semaines après l'intervention (En cas de besoin n'hésitez pas à vous faire aider par votre médecin traitant).



➤ LA RAIDEUR DOULOUREUSE

Tout geste articulaire peut entraîner un enraidissement de l'articulation métatarsophalangienne du gros orteil, temporaire ou définitif. Cette raideur peut nécessiter des séances de rééducation ou même une ré-intervention

➤ LA RECIDIVE

Le résultat clinique des interventions conservatrices de type ligamentoplastie peut se dégrader dans le temps, par détente du transplant ligamentaire ou dégradation de l'articulation. Ces interventions conservatrices peuvent ainsi faire l'objet d'une reprise chirurgicale secondaire par arthrodèse. Le résultat après l'opération n'est pas toujours celui que vous espérez. Le pied reste parfois déformé et/ou douloureux.

➤ LE DEMONTAGE ET BRIS DE MATERIEL

Votre prise en charge chirurgicale peut faire appel à la mobilisation de segment osseux, nécessitant parfois la pose de matériel chirurgical (plaque, vis, broche, fils...) afin de corriger une déformation. Comme tout matériau, ces implants chirurgicaux peuvent être responsable de complications, du fait de leur fragilité propre (rupture du matériel) ou de déplacement du montage du fait de contrainte mécanique trop élevée sur les structure où ils sont implantés (déplacement du matériel entraînant une perte de la correction). Selon les situations une nouvelle opération peut être nécessaire pour ôter ou modifier le matériel.

Enfin, et à distance de l'intervention, une fois la période post-opératoire passée, et votre pathologie guérie, ce matériel peut également faire l'objet d'une ablation dans le cadre d'une chirurgie programmée en fonction de sa localisation ou si celui-ci est responsable d'une gêne ou d'un conflit local.

➤ LES MAUVAISES CONSOLIDATIONS OU ABSENCE DE CONSOLIDATION OSSEUSES

La prise en charge chirurgicale de votre pathologie est basée sur la consolidation osseuse qui est un phénomène biologique. Cependant, celle-ci peut faire défaut, ou l'objet de retard. Ainsi, une arthrodèse (blocage de l'articulation) et/ou une ostéotomie (coupe osseuse) peuvent ne pas consolider (fusionner). Une nouvelle intervention chirurgicale peut alors être nécessaire.

➤ AJOURNEMENT DE L'INTERVENTION :

Enfin il peut arriver que votre intervention soit reportée afin d'assurer au mieux votre sécurité en cas :

- De maladie survenue peu avant votre hospitalisation,
- De traitement personnel nécessitant une modification ou un arrêt (par exemple, anticoagulants ou antiagrégants comme l'aspirine...),
- De blessure ou infection à proximité du site opératoire,
- D'oubli ou de non-respect des consignes données par votre chirurgien ou votre anesthésiste,
- En cas de non disponibilité imprévisible du matériel nécessaire à votre intervention, ou en cas d'évènement non prévu au bloc opératoire, pouvant interrompre le déroulement de l'opération y compris après réalisation de l'anesthésie.



CONCLUSION

L'hallux varus est une déformation rare du gros orteil aboutissant à un écartement entre le premier et le 2ème orteil. Particulièrement gênante pour le chaussage fermé, cette déformation peut faire l'objet d'une prise en charge opératoire après échec des traitements non chirurgicaux. La réaxation chirurgicale de l'orteil peut se faire en conservant les mobilités articulaires (au moyen de ligamentoplasties ou d'ostéotomies) ou bien de manière non conservatrice par arthrodèse métatarso-phalangienne.

QUESTIONS FREQUENTES

« Peut-on opérer les deux pieds en même temps ? »

Le plus souvent et même si vous présentez la même pathologie sur les deux pieds il n'est pas recommandé de réaliser les interventions sur les deux côtés dans le même temps opératoire.

« Comment vais-je faire à mon domicile ? »

Selon l'opération réalisée, vous pourrez ou non reposer le pied par terre avec ou sans l'aide de cannes anglaises (béquilles).

Dans le cas de la chirurgie de l'avant-pied, vous pourrez marcher avec une (ou deux) chaussure(s) spéciale(s), prescrite(s) par votre chirurgien. Cette chaussure protège votre pied le temps de la consolidation de l'os, et de la cicatrisation des tissus.

« A partir de quand puis-je reconduire mon véhicule ? »

Pendant la période de port de la chaussure médicale la conduite de votre véhicule est fortement déconseillée. Votre chirurgien pourra vous expliquer les possibilités de reprise de la conduite en fonction de votre évolution.

« Que faire si mon pied redevient douloureux ou s'il augmente de volume (=œdème) ? »

L'œdème est un signe très fréquent et le plus souvent non pathologique.

Dans certains cas et s'il est associé à une forte douleur, ce peut être le signe d'une anomalie au niveau de la cicatrisation ou sur l'os (déplacement du matériel par exemple).

« Que faire en cas de température ou d'anomalie sur ma cicatrice ? »

Si vous présentez une température élevée (=fièvre) ce peut être le signe d'une éventuelle infection.

Si votre cicatrice, lors des pansements, est rouge, inflammatoire ou présente un écoulement, il faut consulter le plus rapidement possible votre chirurgien, qui saura vous conseiller et mettre en œuvre les traitements adaptés (locaux ou généraux (antibiotiques)).

« Que faire si je ressens une douleur du mollet ou une oppression



respiratoire ? »

Ces signes peuvent être liés à l'existence d'un caillot dans une veine (phlébite) ou à une migration de ce caillot vers le poumon (embolie pulmonaire) avec des conséquences possibles graves.

Le risque est plus important si en fonction de l'opération réalisée vous n'avez pas le droit de poser le pied au sol : dans ce cas votre chirurgien vous aura prescrit des médicaments (=anticoagulants) de protection, mais même avec ces traitements le risque n'est pas nul et ces signes doivent vous alerter.

D'une façon générale, tout symptôme nouveau doit conduire à consulter soit votre médecin traitant, soit votre chirurgien, ou en cas d'urgence l'établissement dans lequel vous avez été opéré.

Si vous ne réussissez pas à joindre les praticiens, n'hésitez pas à appeler le centre 15 (SAMU) qui pourra vous orienter.